

# Kriptorhizem

## Nespuščeni testisi (Diagnostika in terapija)

### Kaj je kriptorhizem

Beseda kriptorhizem izhaja iz grških besed *kryptos* – skrit in *orchis* – modo.

V času razvoja zarodka se modi nahajata v trebušni votlini. Po rojstvu se do 40. dneva starosti modi, skozi ingvinalni (dimeljski) kanal, spustita s področja za ledvicami v modnik. Včasih spust mod traja dlje, vendar morata biti do šestega meseca starosti obe modi v modniku. Zaostanje mod v področju trebušne votline, ingvinalnega kanala ali med ingvinalnim kanalom in modnikom pod kožo imenujemo kriptorhizem.

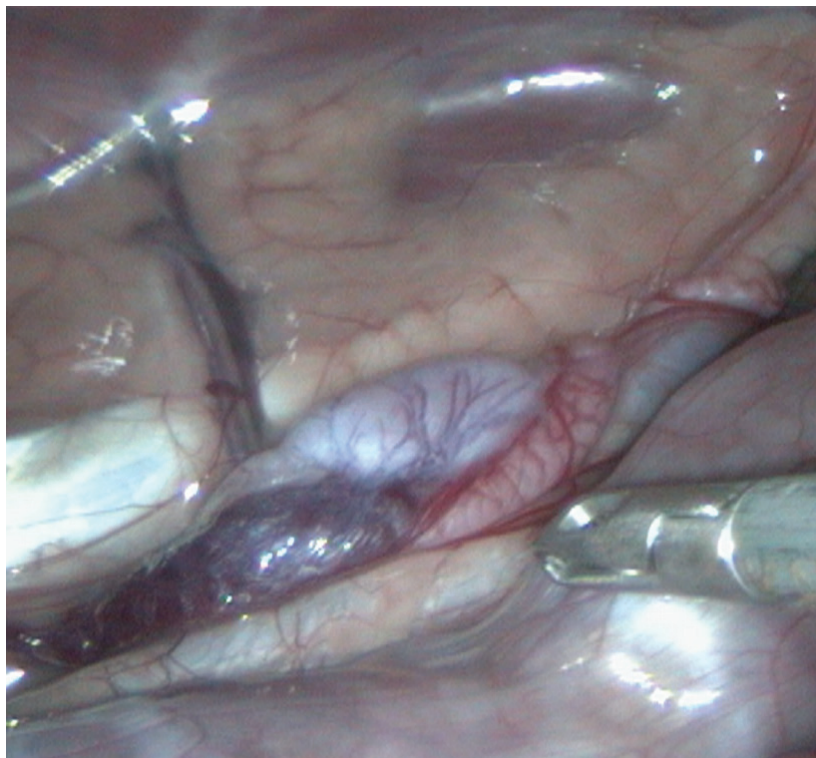
### Pojav kriptorhizma

Kriptorhizem se pojavi v približno 1,2% celotne populacije.

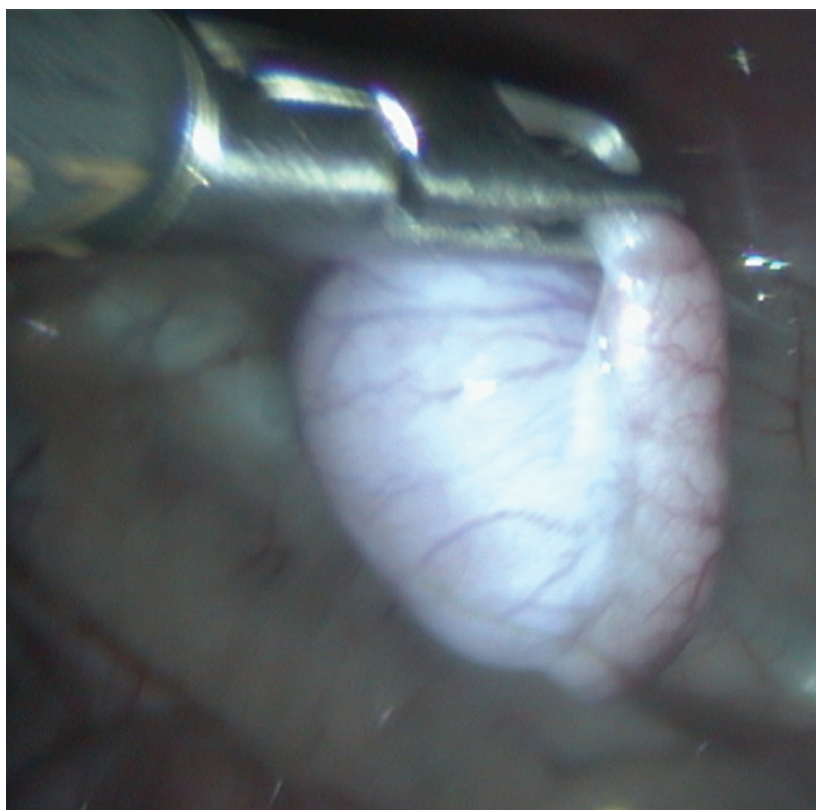
V 75% primerov se pojavi enostransko, kar pomeni, da se eno modo spusti v modnik, drugo pa zaostane. Zaostalo modo lahko najdemo v trebušni votlini, v področju ingvinalnega kanala, ali pod kožo, med ingvinalnim kanalom in modnikom (v tem primeru ga lahko zatipamo).

### Kako kriptorhizem diagnosticiramo

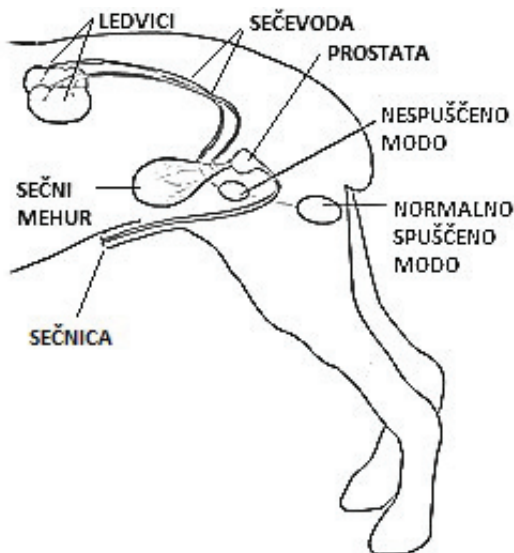
Večinoma ga diagnosticiramo s palpacijo (tipanjem) mod pri rutinskem cepljenju mladiča. Na otip je celoten modnik čutil kot prazno vrečko, ali pa tipamo le eno modo. V primeru, da nespuščeno modo ni v trebušni votlini, ali globoko v ingvinalnem kanalu, ga zatipamo pod kožo na poti med ingvinalnim kanalom in mo-



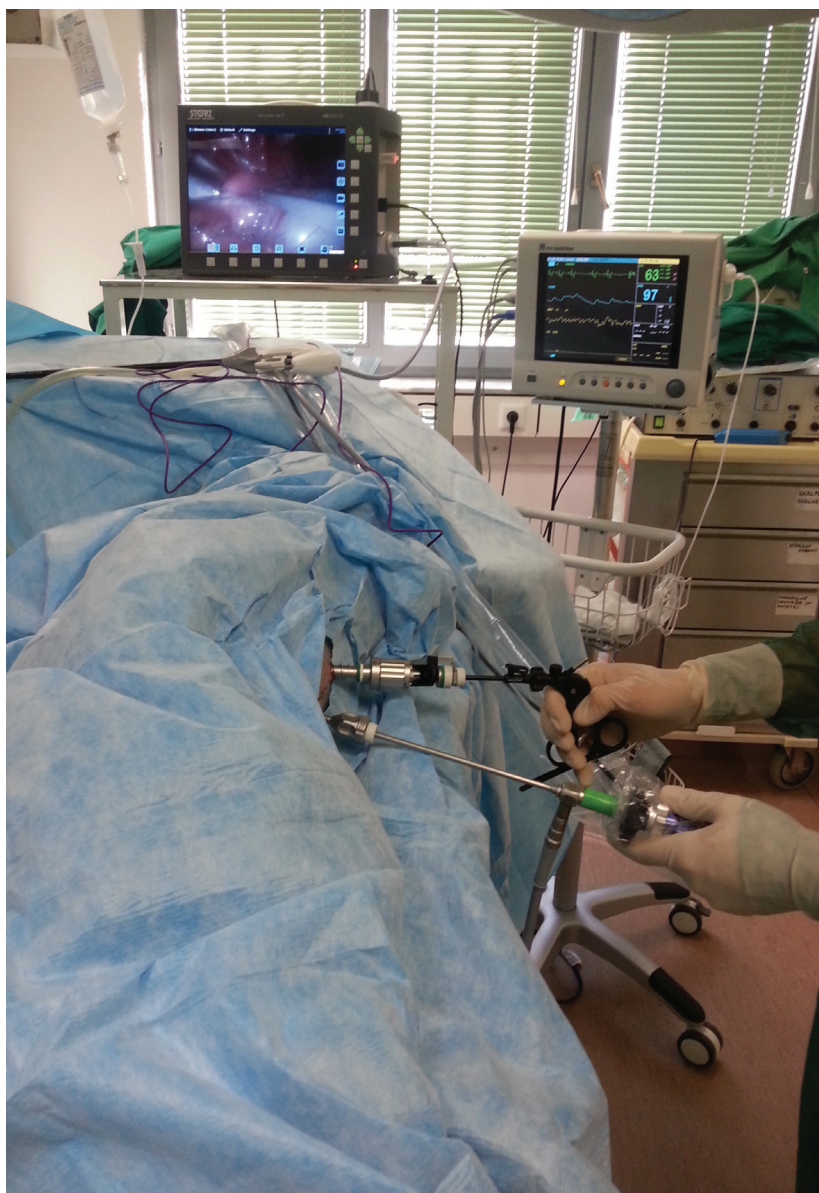Slika 2 - Endoskopski inštrument (prijemalka) kaže na modo v trebušni votlini. Pod prijemalko je vidno debelo črevo.



Slika 3 - Modo fiksirano s prijemalko v času odstranitve iz trebušne votline



Slika 1 - Kriptorhizem (shematski prikaz)



Slika 4 - Potek laparoskopске odstranitve moda iz trebušne votline

dnikom. Nespuščeno modo je ponavadi manjše kot spuščeno. V primeru, da zgodovine psa ne poznamo, lahko opravimo ultrazvočno preiskavo trebuha ali meritve testosterona v krvi po stimulaciji z gonadotropin- sproščujočim hormonom ali humanim horionskim gonadotropinom, ki pri intaktnih (nekastriranih) samcih stimulirata dvig testosterona v krvi.

### Kakšna je terapija

Zaradi kontinuirane produkcije hormonov, povečanega tveganja za pojav tumorja na nespuščenem modu in povečane možnosti torzije (zasuka) nespuščenega moda (v primeru, da se modo nahaja v trebušni votlini), v praksi svetujemo, da na psu opravimo odstranitev nespuščenega moda.

Obenem predlagamo, da se istočasno odstrani tudi spuščeno modo. Kriptorhizem je namreč dedna napaka in se lahko prenaša na potomce.

Modo, ki se nahaja v trebušni votlini, odstranimo s klasičnim pristopom ali z minimalno invazivnim laparoskopskim posegom. Bolečine in zapleti po posegu so v

tem primeru neprimerljivo manjši.

### Posledice kriptorhizma

Možnost, da se bo na nespuščenem modu pojavil tumor, je devetkrat višja kot pri modu, ki se nahaja v mošnji.

Pri pojavu tumorja Sertolijevih celic samec kaže znake hiperandrogenizma:

- preveč razviti seski
- povečana pigmentacija kože
- alopecija (brezdlčnost, večinoma na področju lakotnic),
- prostatitis (vnetje prostate) in
- hipoplazija kostnega mozga (kostni mozeg preneha proizvajati rdeče krvničke in posledično se pojavi slabokrvnost)

Samec s torzijo moda kaže znake hude bolečine v področju trebuha.

V primeru, da sta obe modi v trebušni votlini, je samček lahko neploden zaradi neproizvajanja semenčic. Produkcija testosterona je nemotena.

Pri kriptorhidih lahko odkrijemo tudi do-

ločene kongenitalne (prirojene) abnormalnosti, kot so:

- luksacija (izpah) pogačice
- skrajšan ali zavrt rep
- tetralogija Fallot (življenje ogrožajoča srčna napaka)
- deformacije tarzusa (gležnja),
- mikroftalmija (nenormalno majhe/nerazvite oči)
- ageneza zgornje veke (zgornja veka se ne razvije)

### Pojav kriptorhizma

Kriptorhizem se pojavlja pri vseh pasmah psov, vendar so k temu bolj nagnjene toy in miniaturne pasme, še posebej yorkshirski terierji, toy kodri in pomeranci. Od večjih pasem se bolj pogosto pojavlja pri nemških ovčarjih, bokserjih in stafordshirskih bullterierjih.

**KLINIKA**  
za male živali

**Gorkičeva 6**  
LJUBLJANA

Recepcija: 01 / 200 51 80  
Trgovina: 01 / 200 51 88  
[www.prva-klinika.si](http://www.prva-klinika.si)