

Zasuk želodca

Razširitev in zasuk- klinični primer

Veliko lastnikov psov je že slišalo za to težavo, ki se pojavlja predvsem pri velikih pasmah psov.

Pojav GDV - dejavnik

- Večje tveganje zasuka imajo velike globokoprse pasme zaradi že omenjenih anatomskih razmerij med položajem želodca in požiralnika
- Možnost pojava GDV je vezana tudi na pasmo, pri Rotweilerjih 3,9%, pri Nemških dogah pa 39%.
- Samci kažejo večjo nagnjenost k pojavu GDV.
- Aerofagija (požiranje zraka) in posledično nabiranje plinov
- Vrenje težko prebavljive hrane
- Hitrost jemanja hrane (nujno je pustiti psa, da poje v miru in ne hlasta po hrani),
- Število dnevnih obrokov (zaželeno je dati tri ali več obrokov dnevno),
- Velikost in prebavljivost obroka (obroki naj bodo manjši in hrana lahko prebavljiva),
- Dodatek vode suhi hrani (mokra hrana hitreje prehaja skozi želodec kot suha hrana),
- Značaj psa (hiperaktivni psi po hranjenju),
- Prejšnji zasuki (poveča se možnost ponovnega zasuka),
- Nenormalno delovanje želodca (upočasnjeno praznjenje želodca lahko povzroči vrenje hrane v želodcu)
- Nepravilno delovanje požiralnika in anatomske nepravilnosti v področju stika med požiralnikom in želodcem lahko prispevajo k GDV.

Drugi dejavniki, ki vplivajo na pojav GDV, so starost (starejši psi imajo bolj raztegnjene želodčne vezi, kar omogoči večjo mobilnost želodca v trebuhu, poleg tega sta prebava hrane in prehod hrane skozi prebavila počasnejša in s tem ustvarjanje plinov v prebavilih večje), količina popite vode (preveč popite vode naenkrat obteži želodec), zvišan atmosferski pritisk (preprečuje riganje nastalih plinov iz želodca – polna luna), pojav GDV pri prvih sorodnikih.

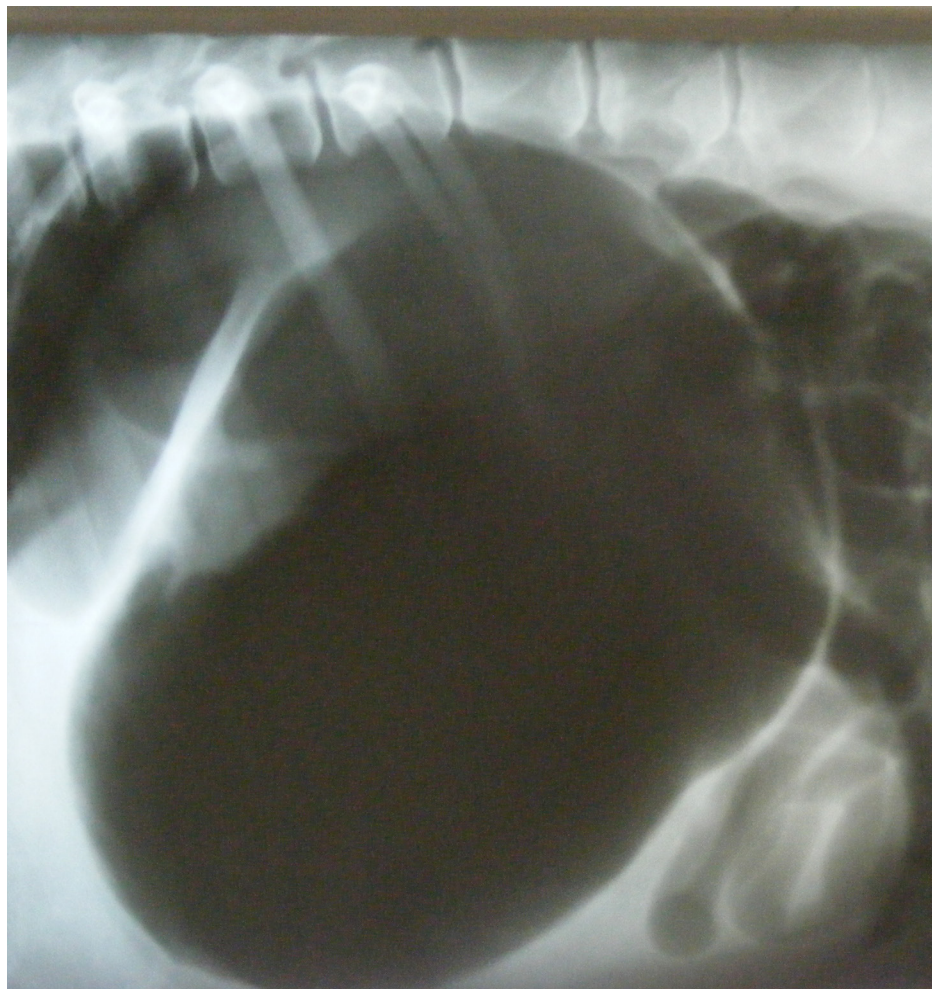
Razširitev in zasuk želodca (GDV) je živlensko nevaren pojav, pri katerem pri psu zaradi nezmožnosti praznjenja plinov pride do nenadnega napihovanja želodca. Lastnik lahko zazna naslednje znake: pes postane nemiren, poskuša bruhati, vendar izbruhale velike količine penaste sluzi. Trebuh se začne napihovati, splošno stanje se hitro slabša, pes kmalu ne more hoditi, težje diha, sluznice postanejo blede ali modrikaste.

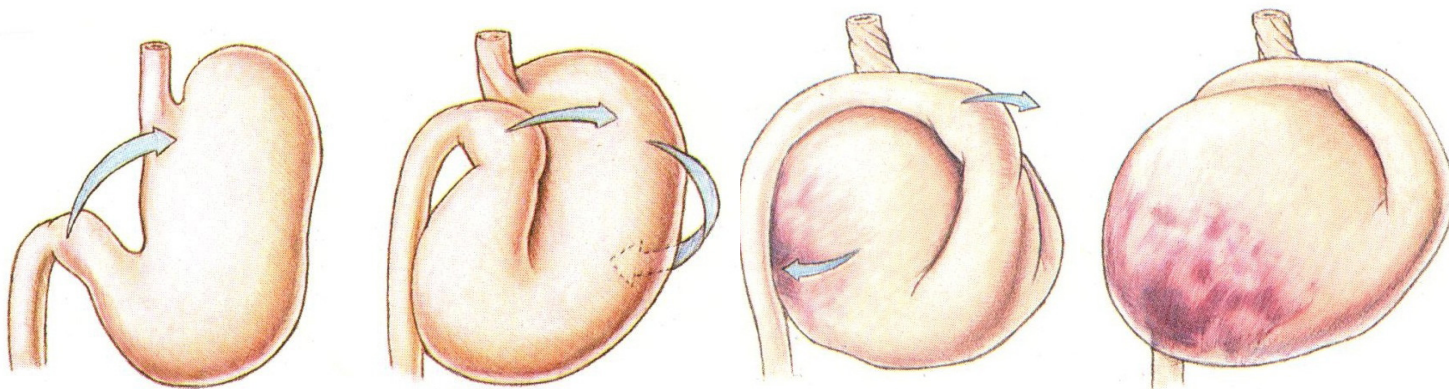
Razmerje med globino in širino prsnega koša lahko vpliva na anatomsko razmerje med položajem želodca in požiralnika in s tem zmanjša mo-

žnost riganja plinov iz želodca. Pojavi se preoster kot v področju stika požiralnika in želodca, kar ustvari umešno zaklopko, kot bi prepognili vrtno cev za vodo. Stisnjen prehod med požiralnikom in želodcem prepreči aktivno odstranjevanje - riganje plina iz želodca.

Napihnjen želodec pritiska na druge organe v trebuhu in na trebušno prepono, kar oteži dihanje. Istočasno pride do stiskanja žil, ki prehranjujejo steno želodca, kar privede do motene oskrbe s krvjo in nekroze (odmiranja) želodčne stene. V velikih krvnih žilah pride do nastajanja prostih radikalov, ki lahko tudi kasneje, ob sprostitvi krvnega pretoka, poškodujejo srčno mišico in druge vitalne organe. Opisani procesi vodijo do šoka in pogina, lahko že v nekaj urah.

Slika 1 - Razširjen in zasukan želodec...črna na sliki predstavlja zrak v želodcu in črevesju





Želodec se najprej napihne in postopoma obrne okoli svoje osi (slike prikazujejo trenutke od začetka napihovanja do zasuka želodca okoli svoje osi in odmrta želodčne stene – Vir: Hills Atlas of Veterinary Clinical Anatomy).

Karo in zasuk želodca

V času dežurstva smo na našo kliniko sprejeli psa Kara, pasme nemška doga, starega devet let. Ob prihodu na kliniko je bil pes letargičen (brezvoljen), poskušal je bruhati in se je slinil, imel je napihnen trebuh. V pogovoru z lastniki in ob pregledovanju zdravstvenega kartona smo izvedeli, da je imel Karo že podobne težave.

- **Klinični pregled** Pri pregledu smo odkrili povišano telesno temperaturo, pohitreno bitje srca in pohitreno plitvo dihanje z rahlo povečanim naporom pri vdihu. Pri tipanju trebuha je Karo kazal neugodje. Trebuh je bil napihnen in trd.
- **Rentgen** Rentgen trebuha je pokazal, da ima Karo s plinom razširjen in zasukan želodec (slika 1 - Razširjen in zasukan želodec...črna na sliki predstavlja zrak v želodcu in črevesju).
- Odločitev, kdaj opraviti RTG slikanje, je odvisna od stanja pacienta. Zaradi preprečitve šoka smo začeli z dajanjem infuzije. Obenem smo sprostili plin iz želodca s pomočjo sonde, vstavljenе skozi usta v želodec, ter s punkcijo želodca.
- Sledilo je prepiranje želodca z mlačno vodo in na koncu kontrolni rentgen.
- Zaradi oteženega dihanja smo Karu dovajali kisik po maski.
- Četrť ure po prepiranju želodca je prišlo do ponovnega napihovanja želodca.
- S palpacijo trebuha in ultrazvočnim pregledom smo posumili na zasuk vranice, kar je pogosta komplikacija GDV.
- Lastniku smo svetovali operacijo in opravili odstranitev vranice in fiksacijo želodca na trebušno steno (gastropeksijo). Preventivna fiksacija želodca za trebušno steno sicer ne prepreči napihovanja, a prepreči zasuk želodca.

Namen kirurškega posega je:

1. Pregledati steno želodca in vranico ter ugotoviti in odstraniti poškodovano tkivo
2. Sprostiti plin iz želodca in vrniti želodec v pravi položaj
3. Fiksirati steno želodca za trebušno steno
4. Amputirati vranico, če je potrebno

Po posegu svetujemo dajanje več manjših obrokov lahko prebavljive, vlažne hrane, ki ne povzroča nastanka plinov v želodcu. Prav zaradi tega se lastnikom psov svetuje hranjenje s kombinacijo lahko prebavljivih briketov in konzerv. Po hranjenju svetujemo mirovanje oziroma zmerno gibanje.

V primeru, da opazimo spodaj našete klinične znake, je potrebno čimprej poiskati pomoč veterinarja:

- razširitev trebuha
- nemir, ki mu sledi letargija (brezvoljnost)
- poskusi bruhanja (bruhanje pene)
- slinjenje
- povišana telesna temperatura
- pohitreno bitje srca
- pohitreno plitvo dihanje
- bolečina v področju trebuha

Klinike za male živali, Prva-K

Recepcija: **01/200 51 80**

Trgovina: **01/200 51 88**

Fax: **01/423 50 24**

Informacije o dežurstvu na tel: **01/200 51 80**

spletna stran

www.prva-klinika.si